

CASO CLINICO MES DE ENERO DE 2010.

Paciente embarazada con fenómeno de Raynaud y esclerodactilia.

Presenta: Dra. Andreina Reyes

Coordina: Dr. Ivan Stekman.

Paciente femenina de 40 años, natural y procedente de Caracas, con antecedente familiar de AR (hermana), IV gestas (I cesárea; II abortos a las 4 y 7 semanas respectivamente), actualmente con embarazo de 35 semanas, quien refiere inicio de enfermedad actual en agosto de 2009 cuando comienza a presentar disnea de grandes esfuerzos, dolor en II, III y IV pulpejo de dedos de mano derecha y II y III pulpejo de dedos de mano izquierda, de aparición insidiosa, de moderada intensidad, punzante, acompañado de disestesias y cianosis distal posterior a exposición a frío; asociándose a la semana, prurito facial y tos seca no productiva, síntomas que persisten sin variación durante un mes hasta que la disnea progresa de medianos a moderados esfuerzos, aparece endurecimiento y pérdida de la elasticidad de la piel en áreas distales de las extremidades, antebrazos, tórax y cuello, con pérdidas de los anejos cutáneos, motivo por el cual luego de control prenatal del mes de noviembre es referida a esta consulta. Examen físico: P.A: 110/ 70 mmHg F.C: 78 lpm F.R: 18 rpm Temperatura: 37,5°C; Peso: 52,200 Kg Talla: 1,58 cm IMC: 20, 96

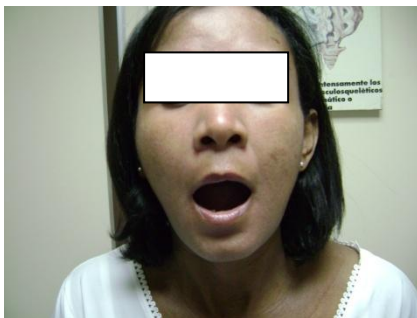

Figura 1. Apertura Bucal

Se observa durante la evaluación en nuestra consulta de reumatología: Piel parda, cianosis distal, esclerodactilia yacroesclerosis, surcos radiales alrededor de la boca con apertura bucal de 4 cm, surcos nasogenianos presentes. Tórax simétrico hipoexpansible (2 cm),

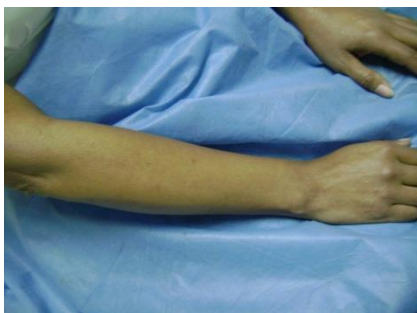


Figura 2. Acroesclerosis bilateral

Paciente en estables condiciones generales. ruidos respiratorios presentes en ambos hemitórax sin agregados patológicos auscultables, ruidos cardiacos rítmicos, normofonéticos, sin soplos; pulsos periféricos presentes y simétricos. Abdomen globoso a expensas de útero gestante, feto único, longitudinal, podálico, derecho, AU 31 cm, FF: 134 lpm. Al examen físico osteoarticular no se evidencia limitación funcional ni sinovitis. Paciente consciente, orientada en tiempo, espacio y persona, ROT II/ IV, FM: V/V.

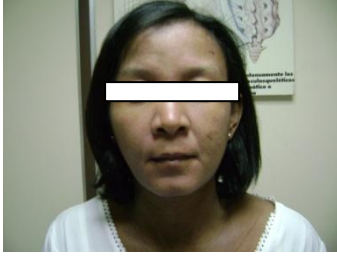

Figura 2. Acentuación de los surcos radiales.

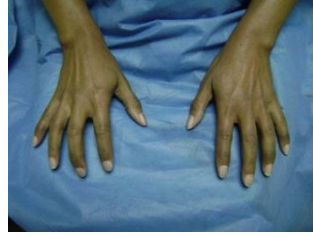

Figura 3. Raynaud 2 fases

COMPLEMENTARIOS:

Espirometria (13-08-09): Patrón restrictivo.

Ecografía Obstétrica(4-12-09): Gestación simple de 30 semanas. Crecimiento fetal P10. Columna cervical latero flexión derecha persistente. PBF: 6/8 puntos.

Informe Biofísico Fetal(07- 01- 10): 11/ 12 puntos (VN: 9- 12 puntos)

